

Alucinações Musicais e Esquizofrenia: a Propósito de um Caso Clínico

Musical Hallucinations and Schizophrenia: Case Report

Catarina Klut*, Salomé Xavier^{1*}, João Graça**, Graça Cardoso***

RESUMO:

As alucinações musicais são um tipo de alucinações auditivas complexas. Trata-se de um fenómeno relativamente raro e etiologicamente heterogéneo. Como principais etiologias, têm sido apontadas a hipoacusia, a patologia cerebral orgânica, a epilepsia, e as doenças psiquiátricas, incluindo a esquizofrenia.

A propósito de um caso clínico, os autores revêem e discutem a etiologia e a psicopatologia das alucinações musicais. Parece tratar-se de um fenómeno sub-diagnosticado, cuja pesquisa activa poderá permitir uma compreensão mais completa do quadro clínico apresentado pelo doente.

Palavras-Chave: Alucinações Musicais; Pseudoalucinações Musicais; Esquizofrenia; Hipoacusia; Fases de Evolução das Alucinações Musicais.

Abstract:

Musical hallucinations are a type of complex auditory hallucinations. They are a relatively rare and etiologically heterogeneous phenomenon. Their major causes are deafness, organic brain disease, epilepsy and psychiatric diseases, including schizophrenia.

Based on a clinical case report the authors aim to review and discuss the etiology and psychopathology of musical hallucinations. It seems to be an under recognized phenomenon that, if systematically inquired, may enable a better understanding and characterization of the patient's clinical picture.

Key-Words: *Musical Hallucinations; Musical Pseudohallucinations; Schizophrenia; Deafness; Musical Hallucinations Evolutions Stages.*

INTRODUÇÃO

As alucinações musicais (AM) são um tipo de alucinação auditiva complexa. Caracterizam-se pela audição de melodias, harmonias ou ritmos em ou mais timbres instrumentais ou vocais, na ausência de um estímulo exterior correspondente.

Foram descritas pela primeira vez na literatura, no século XIX, por Baillarger (1846) e Griessinger (1867)¹. Na mesma época, o célebre compositor R. Schumann, reportou a experiência de AM no contexto de uma perturbação psicótica (doença bipolar? neurosifilis?) que terá integrado, posteriormente, na sua obra musical².

* Serviço de Psiquiatria, Hospital Prof. Dr. Fernando Fonseca, EPE catarinaklut@hotmail.com

** Serviço de Psiquiatria, Hospital Prof. Dr. Fernando Fonseca, EPE Escola de Música do Conservatório Nacional

*** Serviço de Psiquiatria, Hospital Prof. Dr. Fernando Fonseca, EPE CEDOC, Faculdade de Ciências Médicas, Universidade Nova de Lisboa

As AM têm sido associadas classicamente a idade avançada (média 60 ± 19 anos), ao sexo feminino (80%) e à presença de hipoacúsia¹. A doença psiquiátrica, embora inicialmente desvalorizada como causa de AM¹, também parece ser importante⁴.

A prevalência estimada das AM num hospital geral é de 0,16%, ascendendo a 2,5% numa população de idosos com hipoacúsia⁴. Em doentes com patologia psiquiátrica foram descritos valores até 20%, ocorrendo com maior frequência na perturbação obsessivo-compulsiva, na perturbação afectiva unipolar e na esquizofrenia.³ Pensa-se que este fenómeno tende a

ser sub-diagnosticado se não for pesquisado activamente.

Quanto à sua etiologia, as AM estão principalmente associadas a hipoacúsia, mas também a patologia psiquiátrica, neurológica (nomeadamente lesões cerebrais focais e epilepsia com origem nos lobos temporais) e intoxicação, como causas únicas ou em associação (figura 1)⁴. Em relação a esta última, foram descritas AM com a utilização de salicilatos, benzodiazepinas, triazolam, pentoxifilina, propranolol, clomipramina, amfetaminas, quinina, imipramina, carbamazepina, marijuana, paracetamol, fenitoína, álcool e anestesia geral⁵.

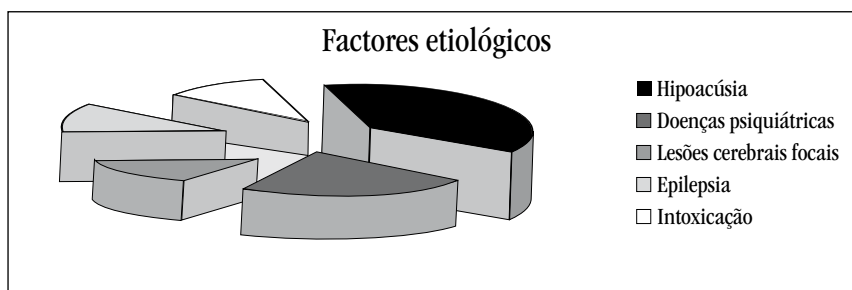


Figura 1: Principais factores etiológicos associados às alucinações musicais.

CASO CLÍNICO

Sujeito de 44 anos, sexo masculino, natural de Cabo Verde, divorciado, a residir em Queluz com uma irmã. Trabalhou como músico pro-

fissional até aos 25 anos, estando actualmente desempregado.

Doente sem antecedentes psiquiátricos familiares, que iniciou aos 39 anos um qua-



Figura 3: Motivo melódico repetitivo, que quando presente, era ouvido concomitantemente com o da figura anterior, como se de um outro fundo musical se tratasse. Era tocado por um órgão de igreja. A intensidade sonora era tão baixa que tornava esta melodia quase imperceptível, na altura da entrevista, só se manifestando em momentos de silêncio e concentração quase absolutas. Os restantes instrumentos (harpa e percussão) não estavam presentes naquele momento.

DISCUSSÃO

As alucinações auditivas ocorrem com frequência na esquizofrenia. A sua forma e conteúdo são importantes no diagnóstico diferencial entre outras perturbações psiquiátricas e permitem uma melhor caracterização do estado afectivo e sistema delirante do doente. Por sua vez, as características clínicas das AM, sobretudo em relação com a etiologia subjacente, encontram-se menos estudadas e possuem, como tal, um valor diagnóstico incerto. No caso clínico apresentado, é possível identificar a potencial contribuição de dois dos factores implicados na génese das AM: a hipoacúsia e a esquizofrenia.

Na hipoacúsia, as AM tendem a ocorrer em indivíduos do sexo feminino, com idade avançada⁴ e correspondem a uma melodia previamente conhecida pelo doente^{6,7,8}. Parecem surgir após vários anos de défice sensorial^{6,7,8}, de forma gradual^{6,8} ou súbita^{7,8} e podem associar-se a acufenos ou outras alucinações

auditivas não formadas^{7,8}. São afectadas pelo nível de ruído e factores atencionais e podem ser moduladas voluntariamente⁶. Está descrita uma fragmentação gradual e perda de complexidade da melodia com a maior duração do sintoma¹. Em alguns doentes, as AM surgem de forma abrupta e são interpretadas, inicialmente, como provenientes do exterior (rádio, vizinhos) com posterior aquisição de crítica para o fenómeno⁹. Analisando as características das pseudoalucinações musicais descritas pelo doente, apesar da sua ocorrência no contexto de um défice sensorial com vários anos de evolução, a inexistência de crítica para o fenómeno e a ausência de familiaridade das melodias, diferem da descrição habitual das AM associadas à hipoacúsia. No entanto, não é possível excluir a sua contribuição para o desenvolvimento do sintoma, podendo a ausência de crítica para a alteração da percepção ser atribuída à comorbilidade psiquiátrica associada.

As AM associadas à esquizofrenia parecem iniciar-se de forma súbita¹⁰ e em indivíduos mais novos^{10,11}, apresentam predomínio masculino¹⁰ e são comumente associadas a ausência de *insight*^{1,9}, embora este ponto não seja consensual.

Um estudo realizado por Saba e Keshavan em 100 doentes com o diagnóstico de esquizofrenia¹⁰ revelou uma prevalência de AM de 16%, nesta população. Estes autores consideram que as alterações da percepção musical na esquizofrenia ocorrem em contínuo desde a imagética musical até às AM, ocorrendo na maioria dos casos sob a forma de pseudo-alucinações. Os mesmos autores mostraram ainda que, na esquizofrenia, as AM estariam mais frequentemente associadas a um conteúdo religioso e à ausência de familiaridade da melodia. Encontraram igualmente uma correlação positiva entre o conteúdo religioso das AM e a egodistonia, na medida em que se associavam a ideias delirantes de culpa ou perseguição. No caso apresentado, apesar da ausência de familiaridade da

melodia e conteúdo religioso, as pseudoalucinações musicais eram egossintónicas, podendo assim especular-se que o carácter egodistónico ou egossintónico depende do sistema delirante do doente. As AM poderiam, então, ser egossintónicas no contexto de delírio de grandiosidade e místico, mas não de culpa ou perseguição. Podemos, portanto, considerar que, à semelhança do descrito para as alucinações auditivas, a caracterização das AM contribui para uma melhor caracterização do estado afectivo e do sistema delirante do doente.

Na esquizofrenia, as AM podem ter um valor semiológico acrescido, uma vez que, segundo Baba et al¹¹, as alterações das AM têm um paralelismo com a evolução da esquizofrenia. Estes autores estudaram 33 doentes com o diagnóstico de esquizofrenia que apresentavam AM e observaram que estas podem sofrer alterações semiológicas de acordo com o curso da doença. No sentido de sistematizar a evolução das AM, definiram 3 estadios (tabela I).

Estadio 1	Próximo da obsessão Intensa qualidade sensorial Podem ser localizadas no espaço externo Intrusivas Egodistónicas
Estadio 2	Próximo dos sintomas de primeira ordem de Schneider Associam-se a verbalidade Ausência de <i>insight</i> Menos comum
Estadio 3	Próximo das experiências autóctones Menor qualidade sensorial Tendem a ocorrer no espaço interno Menos intrusivas Menos egodistónicas Mais comum

Tabela I: Estádios das alucinações musicais de acordo com Baba, Hamada e Kocha, 2003.⁸

Em cerca de um terço dos casos estudados foi observada uma transição, não sequencial, entre os vários estádios. Portanto, as AM no primeiro estadio, apesar de serem melodias conhecidas, são egodistónicas dada a intrusividade e qualidade sensorial, encontrando-se mais próximas das obsessões, em termos semiológicos, do que de verdadeiras alucinações. No segundo estadio, as melodias podem sofrer modificações (por exemplo, numa peça de piano previamente conhecida o som do instrumento é convertido em voz) e associam-se a alucinações auditivo-verbais. Para além disso, o doente atribui as AM a um agente exterior (por exemplo, a um altifalante colocado na via pública), e por isso os

autores consideram que nesta fase estariam mais próximas dos sintomas de primeira ordem de Schneider, tratando-se de verdadeiras experiências alucinatórias. No terceiro estadio, o mais comum, as AM possuem menor qualidade sensorial e localizam-se, preferencialmente, no espaço subjectivo interno, aproximando-se dos pensamentos autóctones. No caso do doente descrito, de acordo com classificação proposta, dada a egossintonia, perda de qualidade sensorial e localização no espaço subjectivo interno, as alterações da percepção musical do doente descrito enquadrar-se-iam no terceiro estadio. A associação entre AM e patologia psiquiátrica tem sido abordada na literatura científica de

forma dispersa, sobretudo sob a forma de casos clínicos. Na medida do nosso conhecimento, apenas dois estudos^{10,11} se propuseram a analisar este sintoma em doentes com esquizofrenia, de forma sistematizada. No entanto, atendendo à reduzida dimensão das suas amostras, a generalização dos seus resultados deverá ser feita com reservas. Pretende-se, portanto, com esta exposição, sensibilizar o clínico para a pesquisa activa deste sintoma de forma a integrá-lo numa compreensão mais profunda do quadro clínico do doente e da sua evolução.

CONCLUSÃO

Do anteriormente exposto podemos concluir que:

- As AM associadas a patologia psiquiátrica em geral e à esquizofrenia em particular têm sido pouco reportadas na literatura,
- As AM podem ocorrer na esquizofrenia, associadas ou não a patologia orgânica, em particular hipoacúsia, cuja presença é importante pesquisar;
- Parecem existir diferenças fenomenológicas nas AM em função da sua etiologia, nomeadamente na esquizofrenia, sendo a presença de *insight* um elemento importante no diagnóstico diferencial;
- São necessários mais estudos, realizados em amostras de doentes com patologia psiquiátrica sem outras comorbilidades, a fim de melhor caracterizar as AM nesta população

e definir eventuais diferenças fenomenológicas em função do diagnóstico;

- A caracterização das AM na esquizofrenia pode contribuir para uma melhor compreensão do sistema delirante do doente e da evolução da doença.

Conflitos de Interesse / *Conflicting interests:*

Os autores declaram não ter nenhum conflito de interesses relativamente ao presente artigo.

The authors have declared no competing interests exist.

Fontes de Financiamento / *Funding:*

Não existiram fontes externas de financiamento para a realização deste artigo.

The authors have declared no external funding was received for this study.

Bibliografia / *References*

1. Berrios GE. Musical hallucinations: A historical and clinical study. *British Journal of Psychiatry* 1990;56:188–94.
2. Stewart L, Kriegstein K, Warren J, Griffiths T. Music and the brain: disorders of musical listening. *Brain* 2006; 129:2533–53.
3. Hermesh H, Konas S, Shiloh R, Dar R, Maron S, Weizman A, Gross-Isseroff R. Musical Hallucinations: Prevalence in Psychotic and Nonpsychotic Outpatients. *Journal Clinical Psychiatry* 2004;65:191-97.
4. Evers S. Musical Hallucinations. *Current Psychiatry Reports* 2006; 8: 205-10.

5. Gordon AG, Drug-induced Musical Hallucinations. *Journal of Nervous & Mental Disease* 1998; 186(10):652-653.
6. Hammeke T, McQuillen MP, Cohen BA. Musical hallucinations associated with acquires deafness. *Journal of Neurology, Neurosurgery and Psychiatry* 1983; 46; 570-2.
7. Ross E, Jossman P, Bell B, Sabin T, Geschwind N. Musical Hallucinations in Deafness. *JAMA*; 1775; 231; 620-1.
8. Keshavan M, David A, Steingard S, Lishman A. Musical Hallucinations: A Review and Synthesis. *Neuropsychiatry, Neuropsychology and Behavioural Neurology* 1992; 5:211-223.
9. Mocellin R, Walterfang M, Velakoulis D, Musical hallucinosis: Case reports and possible neurobiological models. *Acta Neuropsychiatrica* 2008; 20: 91-5.
10. Saba, P, Keshavan, M. Musical Hallucinations and Musical Imagery: Prevalence and Phenomenology in Schizophrenic Inpatients. *Psychopathology* 1997;30: 185-90.
11. Baba A, Hamada H. Musical Hallucinations in Schizophrenia. *Psychopathology* 2003;36:104-10.